

## Zeckenentfernung

Prinzipiell ist zu betonen, dass eine festgesogene Zecke so schnell wie möglich entfernt werden sollte, da die Wahrscheinlichkeit der Übertragung von Borrelien mit der Dauer des Saugaktes ansteigt. Bei der Entfernung der Zecke ist darauf zu achten, dass der Zeckenleib nicht gequetscht wird, da dadurch Erreger aus der Speicheldrüse der Zecke in die Wunde gepresst werden könnten. Auch von der Anwendung von Substanzen wie Klebstoff, Alkohol oder Öl zur Entfernung der Zecke muss abgeraten werden, da nicht ausgeschlossen werden kann, dass diese Vorgehensweisen die Übertragung von Borrelien erleichtert oder beschleunigt.

Die Zecke soll - gegebenenfalls unter Zuhilfenahme einer Lupe - mit einer spitzen Pinzette möglichst dicht über der Haut gefasst und dann einfach herausgezogen werden. Vorsichtiges Hin- und Herdrehen und vorsichtige Rüttelbewegungen können daher nach eigenen Erfahrungen das Herausziehen der Zecke erleichtern. Steht kein entsprechendes Werkzeug zur Verfügung, kann die Zecke auch unter Zuhilfenahme der Zeckenkarte oder der Fingernägel herausgezogen werden. Wie oben erwähnt ist insbesondere bei der Entfernung mittels der Fingernägel darauf zu achten, den Zeckenleib so wenig wie möglich zu quetschen. Sollte bei der anschließenden Inspektion der Wunde - am besten mit einer Lupe - noch ein Zeckenrest in der Wunde sichtbar sein, kann dieser chirurgisch entfernt werden. Abschließend muss die Wunde gründlich desinfiziert werden, u. a. um Superinfektionen mit anderen (Haut-) Keimen zu verhindern.

Auf jeden Fall muss der Patient auf mögliche Symptome einer Borreliose - und gegebenenfalls auch einer FSME - hingewiesen werden. Ein erneuter Arztbesuch ist nur bei Auftreten entsprechender Symptome notwendig. Eine prophylaktische Antibiotikagabe kann, nach dem derzeitigen Stand des Wissens, in Deutschland nicht empfohlen werden. Ebenso sind serologische Verlaufskontrollen oder eine Untersuchung der Zecke auf Borrelien nicht indiziert.

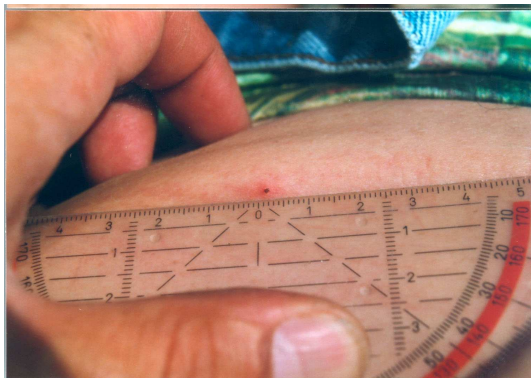


Abb. 1

Abb.1 Ixodes ricinus Larve ca. 3 Tage nach Beginn des Saugaktes an der Bauchhaut. Die zunächst für das menschliche Auge kaum sichtbare Larve hat deutlich an Größe zugenommen. Umgebend lokale Rötung im Sinne einer unspezifischen Entzündungsreaktion.

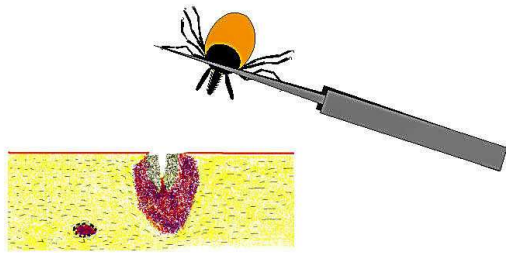
### Korrektes Entfernen einer Zecke mit Pinzette oder Zeckenzange

1. Optimales Werkzeug: Spitze Pinzette oder Zeckenzange
2. Fassen der Zecke möglichst dicht über der Haut

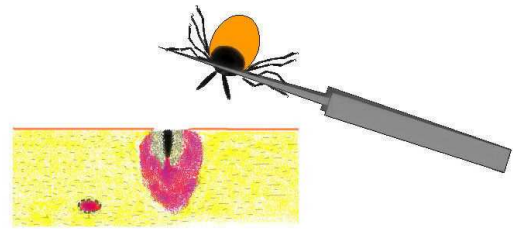


Die Zecke einfach herausziehen. Vorsichtiges Hin- und Herdrehen und vorsichtige Rüttelbewegungen können nach eigenen Erfahrungen das Herausziehen der Zecke erleichtern.

3. Nach dem Entfernen Einstichstelle desinfizieren und auf Überreste der Zecke untersuchen.



4. Sollten „Zeckenreste“ in der Wunde zurückgeblieben sein, handelt es sich um das sog. Hypostom der Zecke, das chirurgisch (z. B. mittels Kanüle) entfernt werden sollte.



© Prof. Dr. med. Bettina Wilske und Dr. Volker Fingerle,  
Nationales Referenzzentrum (NRZ) für Borrelien am Max von Pettenkofer-Institut, München

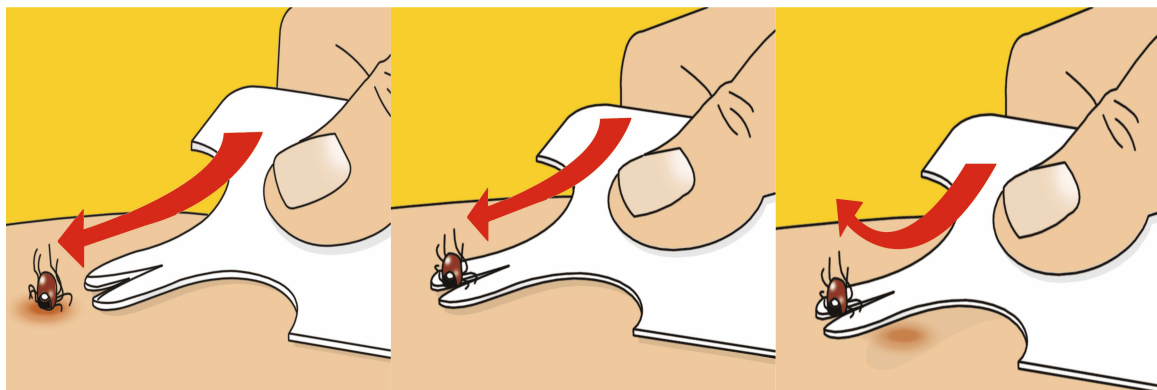
## Korrektes Entfernen mit der Zeckenkarte



© WEPA APOTHEKENBEDARF GmbH & Co KG

Die Zeckenkarte ist so groß wie eine Kreditkarte und passt in jede Brieftasche. Sie ist in der Apotheke erhältlich.

Die Einkerbung der Karte unter die Zecke schieben. Die Karte vorne leicht anheben und weiterschieben. Die Zecke wird so aus der Haut herausgehoben.



© WEPA APOTHEKENBEDARF GmbH & Co KG